

Секция «Фундаментальная медицина»

Эффективность локализации коркового представительства нижних конечностей методом функциональной МРТ головного мозга.

Румшицкая Алена Дмитриевна

Студент

Московский государственный университет имени М.В. Ломоносова, Факультет фундаментальной медицины, Москва, Россия

E-mail: Aleneroom@mail.ru

Функциональная МРТ головного мозга (фМРТ) – не рутинный метод диагностики, а предмет клинических исследований [1]. Основной проблемой, возникающей при проведении фМРТ и приводящей к потере функциональных данных, являются артефакты от движения головы испытуемого во время сканирования (рис. 1). Данные артефакты чаще встречаются при выполнении моторных проб нижних конечностей [2].

Цель исследования: сравнение эффективности локализации коркового представительства верхних и нижних конечностей методом фМРТ.

В исследовании приняли участие две группы здоровых добровольцев по 16 человек. Каждый испытуемый выполнял одну моторную пробу. В первой группе испытуемые производили циклические движения пальцами правой и левой рук попеременно, во второй – попеременные движения правой и левой стопами. Сканирование проводилось на томографе SIEMENS MAGNETOM Avanto 1,5 T, обработка полученных данных: в программе SPM.8 (MATLAB v 7.5.0).

При сравнении процента успешной локализации первичной моторной коры в двух условиях было выявлено статистически значимое ($\phi^*_{эмп} = 2,04$, $p < 0,021$) различие для движений правыми конечностями. Также было выявлено статистически значимое различие при сравнении процента локализации активации в мозжечке при движении как правыми конечностями ($\phi^* = 3,359$, $p < 0,001$), так и левыми ($\phi^* = 2,04$, $p < 0,021$). В результате сравнения двух условий по 6 параметрам движения головы во время сканирования было выявлено статистически значимое различие только по одному параметру: движение головы относительно оси z: «вверх- вниз» ($U = 60$, $n_1 = n_2 = 16$, $p = 0,01$), которое достоверно больше производилось при выполнении моторной пробы нижних конечностей.

Таким образом, было выявлено, что процент успешной локализации основных моторных зон достоверно ниже при выполнении движения стопой, относительно движения пальцами кисти. Также испытуемые производят больше нежелательных движений головой при движении нижними конечностями, что тоже может приводить к ухудшению качества или потере функциональных изображений.

Исследование поддержано грантом РФФИ 10-07-00670-а.

Литература

1. Терновой С.К., Сеницын В.Е., Морозов С.П. Применение функциональной МРТ в нейрохирургии опухолей головного мозга // Мед. визуализация, 2002, 2. С. 5-1.
2. Krings T. et al. A Thron Functional MRI for presurgical planning: problems, artefacts, and solution strategies. J Neurol Neurosurg Psychiatry 2001; 70:749–760.

Иллюстрации

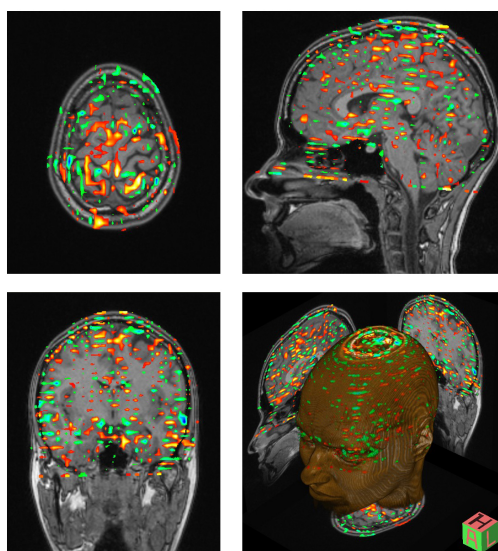


Рис. 1: Артефакт, возникший в результате движения головы в томографе во время сканирования, который привел к снижению соотношения «сигнал-шум» и потере функциональных данных.